Lane Medical Library

Über einen Fall von Lymphangioma cavernosum (cysticum) papillomatosum

*

Inaugural-Dissertation
zur Erlangung der Doktorwürde
in der gesamten Medizin
verfaßt und einer
Hohen Medizinischen Fakultät der Bayerischen
Friedrich-Alexanders-Universität
vorgelegt von

Ernst Frisch
aus Königshofen, Mittelfranken

*

ERLANGEN 1926
Tag der mündlichen Prüfung: 7. Mai 1926

160

Digitized by the Internet Archive
in 2026

https://archive.org/details/IA40154019_0159

Über einen Fall von Lymphangioma cavernosum (cysticum) papillomatosum

*

Inaugural-Dissertation
zur Erlangung der Doktorwürde
in der gesamten Medizin
verfaßt und einer
Hohen Medizinischen Fakultät der Bayerischen
Friedrich-Alexanders-Universität
vorgelegt von

Ernst Frisch
aus Königshofen, Mittelfranken

*

ERLANGEN 1926
Tag der mündlichen Prüfung: 7. Mai 1926

Referent: Professor Dr. Hauck

Dekan: Professor Dr. Reinmöller

Die Lymphangiome stellen eine relativ seltene Geschwulstform dar. Deshalb mag es hier gestattet sein, zur Kasuistik dieser Krankheit einen interessanten Fall, der sich durch eine überaus seltene Komplikation infolge papillomatöser Wucherung auszeichnet, als Beitrag zu liefern. Bevor wir jedoch näher auf den zu beschreibenden Fall eingehen, soll eine allgemeine Betrachtung der Lymphangiome vorausgeschickt werden.

Ueber die Aetiologie dieser Geschwülste ist auch heute noch keine völlige Klarheit geschaffen. Sämtliche Autoren stimmen jedoch der Ansicht bei, daß die Lymphangiome auf kongenitaler Anlage beruhen. Fälle von erworbenen Lymphgefäßgeschwülsten werden nur vereinzelt berichtet. So beschreibt Anzilotti [1] ein Lymphangiom in der Weiche nach einer Geburt, Ferraro [2] ein cavernöses Lymphangiom an der inneren Fläche des linken Schenkels, das sich an der Stelle eines alten traumatischen Hämatoms entwickelte, Tuffier [3] ein faustgroßes Lymphangiom in der Leistengegend infolge Schwangerschaft. Auch Wegener [4] und Sick [5] und [6] berichten über erworbene Lymphangiome. Viele Autoren glauben aber, daß auch in diesen Fällen die kongenitale Anlage vorhanden und das Trauma nur das auslösende Moment ist. Ueber einen sehr interessanten Fall eines „traumatischen" Lymphangiomes berichtet noch Opokin [7] aus dem pathol. Institut von Kasan. Bei dem betreffenden 40jährigen Patienten, der in seinem 34. Lebensjahre an der rechten Schulter durch einen Schlag verletzt wurde, konnte man die Entstehung der Lymphgefäße schrittweise verfolgen.

Sie begannen mit Anhäufungen großer Endothelstränge, die sich manchmal zu größeren Nestern ansammelten und dann erst hohl wurden. Später paßte sich das umgebende Gewebe den so gebildeten neuen Gefäßen an. Erwähnt sei noch, daß Klippel und Lefas [8] bei der kongenitalen Anlage an eine Entstehung infolge entzündlicher Vorgänge nach intrauteriner Infektion (besonders Tuberlulose) denken!

Ueber die Entwicklung der Geschwülste bestehen bei den Autoren verschiedene Ansichten. So führen Wälsch [9] und Schnabel [10] die Entstehung allein auf die Wucherung der Lymphgefäßendothelien zurück. Andere wieder, wie Brocq und Bernard [11], Klemm [12], Kothe [13], Seller [14], Sick, glauben,

daß die Vergrößerung der Geschwülste teils durch Wucherung der bindegewebigen Elemente, teils durch Neubildung von Lymphgefäßen, die dem wuchernden Bindegewebe folgen, zustande kommt. Zu den letzteren Autoren gehört auch Ribbert [15]. Er bestreitet sogar, daß die Lymphangiektasie, die einfache Erweiterung der Lymphgefäße, durch Stauung zustande kommt. Er glaubt vielmehr, daß Bindegewebswucherung und Lymphgefäßerweiterung von vorneherein Hand in Hand gehen, und nimmt an, daß dasselbe Moment, wie z. B. eine Entzündung, welches eine vermehrte Lymphbildung veranlaßt, auch die Zunahme des Bindegewebs auslöst. Als Beispiel führt er die durch Filaria sanguinis hervorgerufenen elephantiastischen Prozesse an, die zugleich durch Wucherung der Bindesubstanz, wie durch Ektasie der Lymphbahnen ausgezeichnet sind. Daß es sich bei den epithelialen Cysten ebenso verhält, beweist Ribbert damit, daß man durch Unterbindung von Ausführungsgängen keine Cysten, sondern nur Atrophie des Drüsengewebes bekommt und daß bei einer durch pathologische Prozesse (Concremente, Druck usw.) bedingten Stauung niemals eine gleichmäßige Dilatation im ganzen gestauten Bezirke eintritt, wie man es doch bei der nach hydrostatischen Gesetzen erfolgenden allseitigen Ausbreitung des Druckes erwarten müßte, sondern nur eine umschriebene Cystenbildung. Ribbert kommt schließlich zu dem Schluß, daß das Wachstum des Bindegewebes samt dem Epithel und die Dilatation der Hohlräume stets nur Hand in Hand gehen und gibt für Lymphangiektasie und Lymphangiom folgende Definition:

„Die Lymphangiektasie geht hervor aus Lymphgefäßen, welche normal in ein Gewebe eingefügt sind. Ihre Ektasie erfolgt unter gleichzeitigem Wachstum ihrer Wand. Die erweiterten Lymphräume sind zwar jeder für sich gut gegen die Umgebung abgegrenzt, der angiektatische Bezirk als Ganzes hat dagegen keine selbständige abgeschlossene Stellung."

„Das Lymphangiom entsteht aus einem während des intra- oder extrauterinen Lebens selbständig gewordenen aus Bindegewebe und Lymphgefäßen aufgebauten Gewebskeim, an dessen Vergrößerung alle Bestandteile gleichmäßig beteiligt sind. Es bildet einen in sich abgeschlossenen, als Ganzes gegen die Umgebung gut begrenzten Bezirk."

Die erwähnten Autoren glauben also, daß das auslösende Moment in der Geschwulst selbst sitzt und verneinen es, daß die Stauung irgendwie eine bedeutende Rolle spielt. Anders denkt hierüber Wegener [4]. Er konnte bei einem Lymphangiom in der Gegend der rechten Brustwarze eines dreiviertel Jahre alten Knabens bei genauester Untersuchung trotz des

in der letzten Zeit relativ schnellen Wachstums keine Stelle finden, wo eine wirkliche Neubildung von Lymphräumen sich nachweisen ließ und glaubt deshalb, daß die Geschwulst durch Stauung der Lymphe infolge einer Verengerung oder des totalen Verschlusses zentral gelegener Lymphräume entstanden ist. Wieder eine andere Ansicht hat Unna [16] und sagt „jede Lymphangiektasie setzt ein doppeltes Hindernis voraus, auf der venösen und auf der lymphatischen Bahn, jedes Lymphangiom, außerdem noch drittens eine abnorme Proliferationsfähigkeit der Endo- und Perithelien." Er weist nach, daß ein einfacher Verschluß der Lymphwege nicht zu Lymphangiom führen kann, sondern daß dazu ein zentraler venöser Verschluß nötig ist. Torok [17], Borst [18] u. a. halten die Stauung nur für einen begünstigenden Faktor und die Proliferation für das erste Ereignis.

Die Grenze zwischen Lymphangiektasie und Lymphangiom ziehen alle Autoren verschieden. Die Ansicht Ribberts hierüber haben wir schon gehört. Von Birsch-Hirschfeld wird für das Lymphangiom das Vorkommen von vergrößerten Lymphgefäßen an Stellen verlangt, an denen normaler Weise keine zu finden sind, alle übrigen Bildungen werden den Lymphangiektasien zugewiesen Kyrle [19] zieht überhaupt keine scharfe Grenze und steht auf dem Standpunkt, daß Ektasie und Hyperplasie, Naevus- und Geschwulstebildung neben einander stehen und daß es nicht zu entscheiden ist, was im einzelnen Falle vorliegt.

Was nun die Einteilung der Lymphangiome betrifft, so ist wohl die folgende von Wegener geschaffene die meist gebräuchliche:

1. Das Lymphangioma simplex ist diejenige Gefäßgeschwulst, welche sich im wesentlichen zusammensetzt aus Lymphräumen und Lymphgefäßen, capillaren und größeren Kalibers, die in der Regel zu einem anastomisierenden Netzwerke angeordnet sind.

2. Das Lymphangioma cavernosum besteht aus einem Balkenwerk von Bindegewebe mit großenteils mikroskopisch sichtbaren, mannigfach gestalteten und vielfach miteinander kommunizierenden Hohlräumen, mit Lymphe als Inhalt.

3. Das Lymphangioma cystoides ist eine Geschwulst, die bei der makroskopischen Untersuchung wie ein Convolut von kleineren und größeren Blasen oder mit durchscheinendem Inhalt gefüllten mehr oder weniger lose miteinander verbundenen Cysten aussieht.

Nach diesen allgemeinen Betrachtungen sei nun folgender Fall beschrieben, welcher in der Universitäts-Hautklinik in Erlangen zur Beobachtung kam.

Kranken-Geschichte.

K. St., Lehrling, 18 Jahre alt, wurde am 18. Juni 1925 wegen eines großen Tumors in der rechten Leistengegend von Herrn Bezirksarzt Dr. Dorsch in Nabburg i. Oberpfalz in die hiesige Hautklinik eingewiesen. Da dieser Tumor dem Patienten keine Beschwerden von Bedeutung machte, begab er sich nicht zum Arzte. Er war diesmal zufällig wegen einer Scabies in ärztlicher Behandlung.

Anamnese: Vater 55 Jahre alt, soll nie krank gewesen sein, die Mutter starb mit 52 Jahren an einem „Schlaganfall". In der Familie kamen nie ansteckende Krankheiten vor; keine Lungenleiden, keine Geschlechts- oder Hautkrankheiten. Patient selbst sei immer gesund gewesen, mit Ausnahme der Scabies, die er vor 4 Wochen bekam. Die ersten Anzeichen des Tumors seien im Alter von 3 bis 4 Jahren aufgetreten. Er bekam plötzlich in der rechten Leistengegend eine Hautaffektion, die etwas über die Haut erhaben war. Die Veränderung habe rötliche Farbe gehabt und es seien öfters abwechselnd geringe stechende Schmerzen aufgetreten. Der Tumor sei immer gleichmäßig gewachsen, so daß er schließlich die heutige Größe erreicht habe. Nach stärkerer Arbeit, besonders bei nassem Wetter, sei die betreffende Körpergegend angeschwollen und er habe dann Schmerzen gehabt.

Patient hatte mit Ausnahme der letzten Zeit, in der er den juckenden Hautausschlag hatte, nie über Schlaflosigkeit zu klagen, der Stuhlgang und die Harnentleerung waren regelmäßig, der Appetit gut. Er ist nicht abgemagert, hatte keine Nachtschweiße, keinen Kopfschmerz, keinen Husten, keine Drüsenschwellungen. Patient trinkt nicht, raucht nicht, war nie geschlechtskrank.

Status präsens: Es handelt sich um einen mittelgroßen, wenig kräftigen Mann in mäßigem Ernährungszustand. Er macht einen etwas debilen Eindruck, weshalb die Aufnahme der Anamnese Schwierigkeiten machte und diese nicht ganz verlässig erscheint. Leider war es nicht möglich, bei einem Angehörigen eine sichere Anamnese aufzunehmen.

Innere Organe: Auf den Lungen außer einer geringen Dämpfung an der rechten Spitze und links unten normaler Klopfschall. Auskultation: o. B.

Herz: Grenzen nicht verbreitert, Töne rein, Spitzenstoß im 5. J. C. R., gut fühlbar.

Abdomen: weich, gut eindrückbar, Leber und Milz nicht fühlbar. In beiden Inguinalgegenden und Achselhöhlen bohnengroße, weiche, unempfindliche Drüsen.

Hautbefund: Von der Scabies sind noch einige Efflorescenzen und Pigmentflecke sichtbar.

Entlang dem rechten Darmbeinkamm, hinten etwas tiefer herabreichend, eine ca. 22 cm lange, vorne 6 cm breite, hinten etwas schmäler werdende Hautaffektion, das Hautniveau 1—2 cm überragend. Der Herd liegt innerhalb gesunder Hautbezirke und ist scharf gegen die Umgebung abgegrenzt. Er besteht aus zahlreichen apfelkern- bis kirschkerngroßen, an der Oberfläche abgeplatteten, von tiefen Furchen durchzogenen Wucherungen. Die ganze Geschwulst hat blumenkohlartiges Aussehen. Die Oberfläche ist mit serösem, schmierigem, zum Teil mit Blut und Eiter durchmischten Sekret bedeckt und gibt einen fötiden Geruch von sich. Die Geschwulst ist weder juckend, noch brennend, ja gegenwärtig überhaupt ohne jegliche Schmerzen. Der Herd ist leicht mit der Haut, die in der Umgebung etwas ödematös durchdrängt scheint, verschieblich. Die Oberfläche ist derb und läßt sich so gut wie nicht komprimieren. Beim Bedrükken fließt etwas gelbliches Serum heraus. Tuberkelknötchen sind beim Bedrücken mit dem Glasstab nicht zu sehen.

Am 18. VI. abends wurde 1 ccm Tbc prot (diagnost.) injiziert, worauf am 20. VI. eine lebhafte Stichreaktion von Kleinhandtellergröße eintrat. Dem Patienten wurde zur Operation geraten, weshalb er am 25. VI. in die chirurgische Klinik überwiesen wurde.

Hier wurde er von Herrn Oberarzt Dr. Haas operiert.

Operationsbericht: Mischnarkose. Dauer: 20 Minuten. Umschneidung des blumenkohlartigen Tumors im Gesunden; Abtragung an der Unterfläche, peinlichste Blutstillung; keine Lymphorrhoe. Nach Einlage eines Jodoformgazedochtes Verschluß der klaffenden Wunde mit Drahtnähten. Trockener Verband.

Die Wunde heilte ohne Komplikation per prim. intens., so daß Patient am 25. Juli 1925 als geheilt entlassen werden konnte.

Am 25. Oktober sandte Herr Bezirksarzt Dr. Dorsch folgenden Bericht: „Die 26 cm lange Narbe ist gut abgeheilt; allenthalben sieht man seitlich die Narben, die durch die Nähte entstanden sind. Außerdem sieht man kleine Neugebilde, die beim ersten Ansehen und Anfühlen, es sind derbe, kleine Knötchen, den Eindruck erwecken, als ob es gefüllte Wasserbläschen seien. Sie sind aber vollkommen derb und haben Aehnlichkeit mit Carvinom-Recidiv-Knötchen. Die Leistendrüsen sind nicht fühlbar. Der Untersuchte ist sonst gesund und vollkommen arbeitsfähig.

Histologischer Befund:

Schon bei der makroskopischen Betrachtung des Schnittes kann man erkennen, daß sämtliche Schichten, Epidermis, Cutis und Subcutis von zahlreichen größeren und kleineren Hohlräumen durchsetzt sind. Auch die zottenartigen Wucherungen an der Oberfläche sind schon makroskopisch zu sehen.

Bei der mikroskopischen Untersuchung sind es wiederum die zahlreichen Hohlräume, die zuerst ins Auge fallen. Sie weisen in Größe und Gestalt große Mannigfaltigkeit auf. Teils sind sie rundlich und oval, teils polygonal und spaltförmig; teilweise zeigen sie auch größere und kleinere Ausbuchtungen. Viele kommunizieren durch Reißen der Wand miteinander, so daß sie einen großen zerklüfteten Raum bilden. Oft sind ganz schmale Spalten zu sehen, die an manchen Stellen in größere Räume einmünden. Die Größe der Hohlräume schwankt im Mikroskop bei schwacher Vergrößerung zwischen Stecknadelkopf- und Pflaumengröße. Die Auskleidung besteht größtenteils aus einschichtigem, platt gedrücktem Endothel, so besonders bei den kleineren Räumen. An den größeren fehlt jedoch diese Auskleidung teilweise, an manchen sogar fast ganz. Hier sind sie nur von gequollenem, welligem Bindegewebe begrenzt. Mehrschichtiges Endothel ist fast nirgends zu sehen. Der Inhalt der Lücken, die größtenteils ganz oder teilweise gefüllt sind, besteht meistens aus einer homogenen, bei Hämotoxilin-Eosin-Färbung gelblich-rötlichen Masse; teilweise enthalten sie auch eine feinfaserige oder körnelige Masse. In viele Hohlräume sind wenig oder große Mengen von Rundzellen eingestreut. Auch rote Blutkörperchen und Fettzellen sind in manchen zu finden. Etliche zerklüftete Räume sind von Bindegewebe durchzogen.

Das Bindegewebe, das bald zellenreicher, bald zellenärmer erscheint, ist meist ödematös verquollen. Größtenteils ist es altes, hyalinisiertes Bindegewebe; jedoch ist auch junges, in Neubildung begriffenes zu finden. An manchen Stellen ist es ganz dünn und durchsichtig, an manchen wieder sind die Fibrillen dichter gedrängt. Die Kerne haben teils runde, teils spindelförmige Gestalt. In der Subcutis liegen große Mengen von Fettgewebe, das ebenfalls in Neubildung begriffen zu sein scheint.

Ueberall im Schnitt liegen zahlreiche Blutgefäße, die größtenteils prall gefüllt sind. Das ganze Gewebe unterhalb des Epithels ist von Lympho- und Leukocyten durchsetzt, die an manchen Stellen besonders perivaskulär, in dichten Haufen beieinander liegen. Neben einzelnen Zügen von platten Muskelfasern sind auch einige Schweißdrüsen zu finden.

Das Epithel ist stark verdickt. An manchen Stellen reichen Epithelsprossen bis tief in die Cutis hinein. Der Papillarkörper ist an der ganzen Oberfläche des Schnittes stark gewuchert und größtenteils baumförmig verästelt. Auch die oberflächliche Schicht des Papillarkörpers ist von zahlreichen großen Hohlräumen durchsetzt, die großenteils nur durch dünne Epithel- oder Bindegewebsstreifen voneinander getrennt sind. Die Anhäufung von Lympho- und Leukocyten ist hier besonders stark, so daß an manchen Stellen das Präparat ganz tiefblau gefärbt ist. Auch sind besonders in den oberflächlichen Hohlräumen viele rote Blutkörperchen zu finden. Der Oberfläche liegen teilweise eingetrocknete Lymphe und Blut, abgestoßene Epithelien und Hornmassen auf.

Zur Untersuchung wurden in Paraffin eingebettete, teils mit Hämatoxilin-Eosin, teils mit Hämatoxilin-Sudan gefärbte Schnitte benützt.

Wie wir aus der gegebenen Schilderung sehen können, ist an der Diagnose „Lymphangioma" nicht zu zweifeln. Die kongenitale Anlage ist wohl nach der Anamnese als sicher anzunehmen. Auch sonst dürfen wir uns wohl den neueren Anschauungen, daß es sich hier um eine echte Geschwulst handelt, die durch Wucherung des Endothels und des Bindegewebes hervorgerufen ist, anschließen. Denn wir sehen ja in unserem mikroskopischen Bilde ebenfalls Neubildung von Bindegewebe. Jedoch ist damit nicht abzustreiten, daß die Stauung dabei als begünstigender Faktor mitwirkt, was wir ja an der ödematösen Quellung des Bindegewebes sehen können. Das Auftreten von Recidiven scheint ebenfalls beweisend für echte Geschwulst zu sein, obwohl man natürlich auch hier einwenden kann, daß durch die Narbenbildung die Stauung vielleicht sogar verstärkt worden ist. Auch die bisher fast stets beschriebene einschichtige Endothelauskleidung konnte im vorliegenden Falle gefunden werden. Kubisches und zylindrisches Epithel wurde bisher nur von Nager und Henke gefunden. Auffallend ist die überaus starke zellige Infiltration, die auch von Sellei und Schnabel beschrieben wird. Sellei fand sie, ebenso wie in unserem Falle, besonders stark um die Blutgefäße und in geringerem Grade auch unter und in den Papillen; bei uns ist sie jedoch gerade in den Papillen besonders stark. Schnabel führt seinen Befund auf die gleichzeitig bestehende Lues zurück. Vermutlich befand sich im vorliegenden Falle die Geschwulst in entzündlichem Zustande, worauf auch die starke Füllung der Blutgefäße und der fötide Geruch hinweisen. Es scheint hier eben eine Infektion mit Fäulnisbakterien und eine gewisse oberflächliche

Zersetzung vorzuliegen. Auch Küttner [20] beobachtete unter 19 Lymphangiomen viermal intermittierende Entzündungen, die er auf infektiöse Momente bezieht. Bakterien konnten jedoch im Präparat nicht nachgewiesen werden.

Die schon öfter, so von Glaucher, Lacapère [21], Sellei, Bruhns [22], Klemm und Schnabel beschriebenen Riesenzellen, die Klemm als Fremkörperriesenzellen um Cholesterinkrystalle sah, Bruhns und Schnabel von Lymphgefäßendothelien ableiteten, waren in unserem Falle nicht aufzufinden.

Die von Wintersteiner [23], Sick u. a. notierten glatten Muskelfasern in den Bindegewebsbalken jedoch sind auch in unserem Präparat vorhanden.

Der teilweise blutige Inhalt der Hohlräume läßt uns überlegen, ob es sich nicht auch um ein Hämangiom handeln könnte. Da dies aber nur vereinzelt der Fall ist, und sich neben dem Blutgerinsel immer Lymphe befindet, können wir wohl in diesem Falle das Hämangiom vollkommen ausschließen. Es ist ja allgemeine Ansicht, daß der blutige Inhalt vieler Lymphcysten auf sekundär zustandegekommene Kommunikation mit Blutgefäßen zurückzuführen ist. Anders denkt nur hierüber Penkert [24], der einen Zusammenhang der Saftspalten mit dem Blutgefäßsystem annimmt, der das Uebertreten von Blut in die Lymphräume ermöglicht. Besnier [25] sieht die Lymphangiome teilweise als Hämangiome an, deren Inhalt eine „seröse Transformation" erfahren hat. Das Zusammentreffen von Lymphangiom und Hämangiom kommt nun allerdings vor. So beschrieb Mantegazza [26] einen solchen Fall. Eine Umwandlung von Blut- in Lymphcysten konnte aber auch er nicht nachweisen. Auch Nasse [27] betont die Kombination von Lymphangiomen mit Hämangiomen und Sellei sagt: „Die Lymphangiome und Angiome pflegen sich zu kombinieren."

Das Endotheliom können wir wohl ebenfalls ausschließen, da wir in unserem Präparat fast durchwegs einschichtiges Endothel und nirgends eine stärkere Wucherung fanden.

Das Haupicharakteristicum unseres Falles ist die starke Wucherung der Papillen, so daß die Oberfläche vollständig warzenartig verändert war. Klinisch war daher die Diagnose „Lymphangiom" nicht zu stellen.

Es war auch nicht möglich, in der Literatur einen mit dem vorliegenden vollständig übereinstimmenden Fall zu finden. Wohl am meisten ähnlich sind ihm die von Meißner [28], Heuß [29] und Sellei [14] beschriebenen Fälle. Auch die in der neueren Zeit von Fabry Joh. und Ziegenbein [30], Abramowitz [31] und Giampaolo [32] berichteten Fälle scheinen dem unsrigen ähnlich zu sein. Deshalb mag es angezeigt sein, eine kurze Schilderung derselben folgen zu lassen.

1. Der von Meißner beschriebene Fall: Bei einer 24jährigen Schneiderin wurde schon als Kind von ½ Jahr in der rechten Achselhöhle eine nicht sehr bedeutende, etwa walnußgroße Geschwulst bemerkt. Während der Behandlung platzte der Tumor und entleerte einen wasserklaren Inhalt. Nach einiger Zeit entstanden in der rechten Achselhöhle, an der Innenseite des rechten Oberarms und auf dem Schulterblatt zahlreiche Bläschen. Dieselben blieben konstant an Zahl, platzten nicht und zeigten im Laufe des Bestehens eine etwas zunehmende Prominenz und eine warzenartige Verdickung. Die Patientin hatte keinerlei Beschwerden. Hier und da wurde wasserklarer Inhalt entleert. Bei der Untersuchung fand man zahlreiche von Hirsekorn bis Gerstenkorn große wechselnde, zu Gruppen und Träubchen vereinigte Bläschen, die man leicht für einfache Verrucen halten konnte. Die Bläschen zeigten keine Entzündung und ganz helle, blaß bläulich-gelbe, vereinzelt rötliche Farbe. Es bestand auch starke Füllung zahlreicher kleiner Gefäße, an einigen Stellen mäßige, oberflächliche Haemorrhagien. Der Inhalt konnte durch Druck nicht zum Verschwinden gebracht werden. In der Umgebung des befallenen Gebietes wurden zahlreiche erweiterte Venen bemerkt, ohne Bildung von Varicositäten. Sonst traten keine Stauungserscheinungen auf.

Mikroskopische Untersuchung: Das Bild zeigte teils dick-, teils dünnwandige Hohlräume, deren Auskleidung aus deutlichem Endothel besteht. Die Papillen sind an einigen Stellen gewuchert und weisen sogar typische Verrucabilder auf. Durch die Hohlräume ziehen zarte und stärkere Stränge aus frischem Bindegewebe. Die Epidermis erscheint an fast allen Stellen verdickt, ja es finden sich öfter Perlkugelbildungen, wie bei der gewöhnlichen Verruca.

Diagnose: Cystygroma.

2. Der von Heuß beschriebene Fall: Bei einer 24jährigen Näherin, die im 10. Lebensjahr ein rechtsseitiges Hüftgelenksleiden hatte, trat mit 18 Jahren eine Schwellung am rechten Labium auf. Es bestanden keine Bläschen, jedoch öfters Fieberanfälle, Kopfschmerzen, Uebelkeit, Kältegefühl und „Streckkrämpfe" im rechten Bein. Die Schwellung griff allmählich auf das rechte Bein bis zu den Zehen über. Nun erst traten bläschenförmige Gebilde auf, die Fieberanfälle bestanden weiter und es kam zu entzündlichen Erscheinungen am rechten Bein. Nach längerer Behandlung wurde operiert.

Für die mikroskopische Untersuchung wurden Schnitte durch bläschenförmige und warzenförmige Effloreszenzen gemacht. Die bläschenförmigen ergaben das Bild des gewöhnlichen Lymphangioms. Hier wird sogar im Gegensatz

zur anderen Art über eine Abplattung des Epithels zu kurzen, dicken Stumpen und eine Verminderung der Stachelschicht auf 2—3 Epithellagen, ja Verschwinden derselben, berichtet. Auch Friboes[33] fand diese verdünnten Epithelschichten. Die Hornschicht jedoch soll manchmal verdickt gewesen sein.

Die warzenähnliche Form, die mehr am Mons veneris, an der oberen Partie des Labium majus dextrum und an der Peripherie der Bläschenaffektion zu finden war, unterschied sich histologisch von der letzteren durch größeren Zellenreichtum der Cutis und der Papillarschicht, durch Wucherungsvorgänge im Epithel und schwächere, d. h. oft nur andeutungsweise vorhandene Ausbildung der Lymphcysten. Horn- und Körnerschicht waren hie und da etwas verbreitert, meist normal, die Stachelschicht dagegen stark gewuchert. Sie sandte lange, am Ende oft kolbig verdickte oder gabelig geteilte, kräftige Zapfen in die Tiefe. Auch großer Zellreichtum, hauptsächlich um die Gefäße, die mehr oder weniger erweitert waren, wurde gefunden. Noch ausgesprochener waren Zellenreichtum und Wucherungsvorgänge, ebenfalls von den Gefäßen und Hohlräumen ausgehend, in der Cutis.

3. Der von Sellei beschriebene Fall: Bei einem 18jährigen Kranken konnte man schon in frühem Kindesalter kleine Hautveränderungen in der Gegend der linken Scapula beobachten. Jedoch erst mit 13 Jahren begann das Leiden größere Dimensionen anzunehmen und sich unangenehm fühlbar zu machen dadurch, daß jede neue Eruption mit starkem Fieber (40°) verbunden war und daß Verrucabildungen in der Fossa axillaris auftraten. Bei der Untersuchung fand man kleine, gelbbraunwandige Bläschen und Blasen, bei deren Anstechen sich reine Lymphe entleerte. Hinter der Fossa axillaris waren dicht angeordnete Warzenbildungen sichtbar, die sich beim Betasten empfindlich erwiesen. Diese Verrucabildungen sollen durch Eintrocknen entstanden sein. Auch waren hier bohnengroße Blasen zu sehen, die oben mit schmutzigen Massen bedeckt, auch hier großen Verrucae ähnelten.

Bei der histologischen Untersuchung fand man das gewöhnliche Bild des Lymphangioms. Auch die starke, zellige Infiltration um die Gefäße war vorhanden. Das stellenweise sich zeigende verruköse Aeußere erklärt Sellei damit, daß Lymphzellen auswanderten und nicht bloß die normale Verhornung störten, sondern mit den Zellen des Stratum corneum vertrocknend, die Kruste bildeten. Anderswo schrieb er die verruköse Bildung den tatsächlich überstark entwickelten Corpora papillaria und der Epidermisüberwucherung zu.

4. Die von Fabry und Ziegenbein beschriebenen Fälle: Bei dem einen 45jährigen Patienten, der mit 20 Jahren operiert worden war, und bei dem nun an derselben Stelle, wo die Geschwulst exstirpiert und der Defekt durch Transplantation gedeckt worden war, Rezidive auftraten, fanden sich an der Hinterseite des rechten Unterschenkels gruppierte. dunkelrötliche Erhebungen. Die Kuppe dieser Geschwülste wurde von dicken, warzigen Hornmassen gebildet, deren Färbung grauweiß bis grauviolett war. Daneben fanden sich auch Gruppen dunkelroter, bläschenartiger Erhebungen, die sehr klein waren und noch keine starke Verhornung aufwiesen, weshalb sie als die Anfangsstadien gedeutet wurden.

Im 2. Falle handelte es sich um ein neunjähriges Mädchen, bei dem am Innenrande des linken Fußrückens schmerzhafte, warzige Geschwülste mit sattrotem Grunde und schmutzig grauweißer, rauher, horniger, zerklüfteter Oberfläche auftraten. Auch hier waren daneben kleinere, linsengroße Erhebungen, die dunkelrote Farbe hatten und als kleine Bläschen imponierten, vorhanden.

5. Abramowitz berichtet über folgenden Fall: 15jähriger Mann mit seit 5 Jahren vom linken Fußrücken bis zur Oberschenkelmitte stetig sich ausbreitenden, großen, flachen, lividen Flecken mit warzig-blasiger Oberfläche oder cavernöser Natur. Sonst Varicen am Unterschenkel.

6. Der von Giampaolo geschilderte Fall: Bei dem 47jährigen Patienten bestand von Geburt an auf der rechten perianalen Region ein Tumor, dessen Oberfläche kleinste, perlähnliche, harte, mit klarer Flüssigkeit gefüllte, weiße Bläschen, rote Fleckchen, verruköse Stellen und Teleangiektasien zeigte. Der Blaseninhalt bestand meist aus Lymphocyten.

Vergleichen wir nun diese Schilderungen mit unserem Falle, so sehen wir, daß keine mit ihm vollständig übereinstimmt, denn eine derartige papillomatöse Veränderung war hier nirgends zu finden. So schreibt Meißner nur von einer Wucherung der Papillen an einigen Stellen, Heuß unterscheidet bei seinem Falle bläschenförmige und warzenförmige Effloreszenzen, Sellei berichtet ebenfalls nur von „stellenweisem verrukösem Aeußern". Bei unserem Tumor jedoch ist die ganze Oberfläche gewuchert, so daß man hier von einer direkten Vereinigung von Papillom mit Lymphangiom sprechen kann. Die betreffenden Stellen jedoch scheinen mit vorliegendem Falle ungefähr übereinzustimmen, denn es wird von allen drei Autoren über Papillenwucherung und Epidermisverdickung berichtet. Heuß fand sogar auch kräftige, in die Tiefe reichende Epithelzapfen, die bei uns ebenfalls vorhanden sind.

Auch bei den übrigen Fällen scheint neben der Warzenbildung die Bläschenbildung stärker hervorgetreten zu sein, so daß man sie nur als ähnliche Fälle anführen kann. Die von Fabry und Ziegenbein geschilderten Fälle scheinen sich von dem unsrigen besonders dadurch zu unterscheiden, daß bei ihnen nicht eine Wucherung des Epithels und des Papillarkörpers vorhanden war, sondern eine starke Hyperkeratose, die bei unserem Falle weniger stark hervortrat.

Fragen wir uns nun, welches in unserem Falle die primäre Krankheit ist, das Lymphangiom oder das Papillom, so dürfte es wohl das Lymphangiom sein. Wir könnten uns nämlich die Entstehung folgendermaßen vorstellen: das Lymphangiom ist durch kongenitale Anlage entstanden. Infolge der serösen Durchtränkung des Gewebes und vermutlich eingetretener Infektion — durch Platzen von Lymphangiombläschen haben ja Bakterien leicht Zutritt, — wurde ein Reiz ausgewirkt, der zu diesen sekundären Wucherungen (Papillom) führte.

Zur näheren Erläuterung dieser Vermutung dürfte es angebracht sein, die allgemeinen Ansichten über das Papillom folgen zu lassen. Es herrschen hier unter den Autoren zweierlei Meinungen. Die einen, so Klebs, Uhle und Wagner [34], glauben, daß die Neubildung vom Bindegewebe ausgeht. Klebs bestreitet allerdings nicht, daß das bedeckende Gewebe sich ebenfalls in Hypertrophie befindet und daß hier die Hyperplasie des einen Gewebes mit dem des anderen vollständig parallel geht. Von Uhle und Wagner wird die Ansicht vertreten, daß die Papillome an normal papillenhaltigen Stellen meist aus einer einfachen Hypertrophie aller oder einzelner Teile der Papillen hervorgehen, an papillenlosen Stellen zunächst eine Wucherung des Bindegewebes und der Gefäße entsteht. Aber auch sie geben eine Vermehrung des bedeckenden Epithels zu.

Ganz anders denken hierüber eine Reihe von Autoren, so Auspitz und Unna. Sie glauben, daß die Epithelwucherung das primäre und die Hyperplasie das sekundäre ist. So sagt Unna: „Stets finden wir die Epithelwucherung als Begleiterscheinung jedes länger dauernden Ekzems. Dieselbe kann nicht ohne eine eingreifende Wirkung auf die Gestaltung des Papillarkörpers bleiben, die umsomehr eine spezielle Betrachtung erfordert, als sie lange Zeit hindurch, wenigstens bei der psoriatischen Form des Ekzems, für eine selbständige Proliferationserscheinung des letzteren gegolten hat. Eine selbständige Wucherung der Papillen kommt nun aber beim chronischen Ekzem so wenig in Betracht, wie bei der Psoriasis.“ Unna bestreitet, daß eine Neubildung von Papillen vorhanden ist und behauptet, daß dieselben durch die gewu-

cherten Epithelien nur eine veränderte Gestalt erhalten. Welche von diesen Theorien die richtige ist, ist noch nicht entschieden, spielt auch für unseren Fall keine große Rolle.

Wie schon erwähnt, scheint also das Lymphangiom das primäre zu sein. Auch Bruhns sieht in Rieckes „Lehrbuch der Haut- und Geschlechtskrankheiten" den Reiz, der durch irgendein Sekret ausgeübt wird, großenteils als Grundursache des Papilloms an. Früher glaubte man, daß die Entstehungsursache ausschließlich die Gonorrhoe sei. Jedoch ist auch in diesen Fällen, nach unseren heutigen Kenntnissen, nicht die Gonorrhoe an sich die Ursache, sondern die Feuchtigkeit der Haut bei bestehendem gonorrhoischem Ausfluß. Es können eben überall dort, wo die oberen Hautschichten mazeriert werden und nässen, Papillome entstehen. Diese Vorbedingungen sind auch in unserem Falle gegeben. Hier bewirkt die ausgetretene Lymphe den Reiz.

Nun schreibt aber Bruhns beim Papillom auch von einer Blut- und Lymphgefäßerweiterung. Deshalb könnte man einwenden, daß es sich auch bei unserem Tumor nur um ein Papillom mit erweiterten Blut- und Lymphgefäßen handelt. Da hier jedoch nicht eine einfache Lymphgefäßerweiterung vorhanden ist, sondern eine Wucherung derselben, so ist dieser Einwand haltlos. Nicht leicht zu entscheiden ist die Frage, ob es sich in vorliegendem Falle um ein cavernöses oder ein cystisches Lymphangiom handelt. Vermutlich wohl um beides. Nach der Ansicht Meißners, der jedes Lymphangiom, bei dem der Inhalt nicht wegdrückbar ist und nach der Exstirpation keine Lymphorrhoe eintritt, für ein cystisches hält, müßten auch wir die Diagnose „cystisches Lymphangiom" stellen. Bei unserem Falle scheint jedoch das Lymphangiom nur im Papillarkörper cystisch zu sein, während es in den tiefen Schichten der Cutis cavernös ist. Denn im Papillarkörper findet sich ein Hohlraum neben dem andern und die Zwischenschichten sind nur ganz dünn, während in der Cutis und Subcutis noch starke Bindegewebsbalken und auch ganz kleine Lymphgefäße vorhanden sind.

Als vollständige Diagnose für vorliegenden Fall dürfte deshalb gewählt werden: „Lymphangioma cavernosum (cysticum) papillomatosum".

Differentialdiagnostisch kam bei der klinischen Diagnosestellung vor allem Lupus verrucos und Naevus verrucosus in Frage. An ein Lymphangiom konnte man überhaupt nicht denken. Bei der Betrachtung mit dem Glasspatel waren aber auch Lupusknötchen nicht zu finden, so daß man die Diagnosestellung der histologischen Untersuchung überlassen mußte.

Die Therapie war von vorneherein klar. Bei der Größe der Affektion kam nur die Operation in Betracht. Als voll-

ständig geheilt dürfen wir wohl den Patienten nicht betrachten. Denn, wie erwähnt, sind schon nach kurzer Zeit wieder Recidive aufgetreten, so daß der Herd wohl im Laufe der Zeit wieder größere Dimensionen annehmen wird.

Zum Schlusse mag es mir noch gestattet sein, Herrn Professor Dr. Hauck für die freundliche Uebernahme des Referates und Ueberlassung des Falles, Herrn Bezirksarzt Dr. Dorsch-Nabburg für seine freundliche Mitteilung und Bemühungen, Herrn Dr. Schilffarth für gütige Unterstützung bei der Anfertigung des Präparates den herzlichsten Dank auszusprechen.

Literatur

[1]) Anzilotti, G., Klinischer u. anatom.-pathol. Beitrag zum Studium der Lymphangiome u. der Makrocheilie. La Clin. chir. 1901 Nr. 6/7, hierüber berichtet: Lubarsch-Ostertag Bd. 10 S. 844.

[2]) Ferraro, A., Zur Histogenese des erworbenen kavernösen Lymphangioms. Atti R. Acc. peloritana die Messina 1903—1906, hierüber berichtet Lub.-Ostert. Bd. 10, S. 845.

[3]) Tuffier, Lymphgefäßvarizen im Verlauf der Schwangerschaft. Revue de chirurg. 1903, Mai, hierüber berichtet: Lub.-Ostert. Bd. 10, S. 845.

[4]) Wegener, Ueber Lymphangiome. Langenbecks Archiv f. klin. Chirurgie Bd. 20.

[5]) Sick, Ueber Lymphangiome, Virchows Archiv Bd. 172, S. 445, 1903.

[6]) Sick, K. Beitrag zur Lehre vom Bau und Wachstum der Lymphangiome. Virch. Arch. Bd. 170, S. 9, 1902.

[7]) Opokin, A., Zur Lehre über die Patho- und Histogenese des Lymphangioms. Frankf. Zeitschr. f. Path. Bd. 9, H. 1.

[8]) Klippel und Lefas, Contribution à l'étude et à la pathogénie des kystes séreux congénitaux. Arch. de méd. epérim. 1902, pag. 621, hierüber berichtet: Lub.-Ostert. Bd. 10, S. 845.

[9]) Wälsch, L., Ueber das Lymphangioma cutis cysticum circumscriptum. Arch. f. Dermat. etc. Bd. 51 S. 97, 1900, hierüber berichtet: Lub.-Ostert. Bd. 10, S. 845.

[10]) Schnabel H., Ueber Lymphangioma circumscriptum cutis, Arch. für Dermatol. etc. Bd. 56, S. 177, 1901, hierüber berichtet: Lub.-Ostert. Bd. 10, S. 845.

[11]) Brocq, L. et Bernard, Etude sur le lymphangiome circonscrit de la peau et des muqueuses. Annales de dermatologie etc. 1898, pag. 305, hierüber berichtet: Lub.-Ostert. Bd. 10, S. 845.

[12]) Klemm, P., Ein Beitrag zur Genese der mesenterialen Chylangiome. Virch.-Arch. Bd. 181, S. 541.

[13]) Kothe, R., Beitrag zur Kenntnis der Lymphangiome, spez. der Makromelie mit besonderer Berücksichtigung ihrer Pathogenese. Virch.- Arch. Bd. 176, S. 535, 1904.

[14]) Sellei, J., Lymphangioma cutis. Monatsh. f. prakt.. Dermat. Bd. 33, S. 97, 1901.

[15]) Ribbert, Ueber Bau, Wachstum und Genese der Angiome nebst Bemerkungen über Cystenbildung. Virch. Arch. 1898, Bd. 151.

[16]) Unna, Hautkrankheiten: Lymphangiome und Lymphangiektasie. S. 926 ff.

[17]) Torok und Noyes, Lymphangioma circumscriptum. Monatsh. f. prakt. Dermat. Bd. 11, 1890.

[18]) Borst, Max, Die Lehre von den Geschwülsten. Wiesbaden 1902, Lymphangiom Bd. 1, S. 192.

[19]) Kyrle, Histobiologie der menschl. Haut.

[20]) Küttner, Ueber die intermittierenden Entzündungen der Lymphangiome. Beitrag zur klin. Chirurg. Bd. 18, S. 728, hierüber berichtet: Lub.-Ostert. Bd. 6, S. 1005.

[21]) Gaucher et Lacapère, Arch. de méd. expérim. et d'anat. pathol. 1900, Nr. 2, hierüber berichtet: Lub.-Ostertag Bd. 6, S. 1004.

[22]) Bruhns, C., Lymphangiektasien d. Wange. Arch. f. Dermat. u. Syphilis, Bd. 68, S. 147, 1904, hierüber berichtet: Lub.-Ostert. Bd. 10, S. 847.

[23]) Wintersteiner, Das Lymphangioma cavernosum orbitae. Arch. f. Ophthalm. Bd. 45, hierüber berichtet: Lub.-Ostert. Bd. 6, S. 1004.

[24]) Penkert, M., Vier seltene Fälle von abdominalen Cysten. Deutsche Zeitschr. f. Chirurgie Bd. 64, S. 431, hierüber berichtet: Lub.-Ostert. Bd. 10, S. 848.

[25]) Besnier, Lub.-Ostert. Bd. 7, S. 376.

[26]) Mantegazza, Ueber einen Fall von oberflächl. cyst. Hämato-Lymphangiom. Annal. de Dermat. et de Syph. Bd. 3, pag. 687, hierüber berichtet: Lub.-Ostert. Bd. 10, Supplementbd. 1, S. 72.

[27]) Nasse, Lymphangiom. Arch. f. klin. Chir. Bd. 38, S. 614.

[28]) Meißner, Ueber Cysthygroma verrucosum. Dermatol. Zeitschr. 1895, S. 240, ff.

[29]) Heuß, Lymphangioma circumscript. cysticum. Monatsh. f. prakt. Derm. Bd. 23, S. 1 ff.

[30]) Fabry Joh. und Ziegenbein, Ueber zwei Fälle von Lymphangiokeratoma circumscriptum naeviforme. Dermat. Wochenschr. Bd. 72, Nr. 3, S. 53.

[31]) Abramowitz, Nevo-hemangio lymphangioma of the left leg. Arch. of dermatol. a. syphilol. Bd. 3, Nr. 3, S. 321, hierüber berichtet: Zentralblatt f. Haut- und Geschlechtskrankheiten 1921.

[32]) Giampaolo, D., Linfangioma piano e verrucoso con teleangectasie puntiformi, zoniforme della natica destra. Giorn. ital. d. malatt. vener. e. d. pelle Bd. 63, H. 2, S. 635, hierüber berichtet: Zentralblatt f. Haut und Geschlechtskrankheiten 1922.

[33]) Friboes, Histopathologie d. Hautkrankheiten.

[34]) Unna, Hautkrankheiten: Ueber Papillome.

[35]) Simon, Ein Fall von entzündlichem Papillom. Inaugural-Dissertation, Erlangen.

[36]) Reich, W., Ein Fall von angeborenem Lymphangioma cysticum des Nackens. Inaugural-Dissertation, München.

[37]) Salomon, Zur Kenntnis des Lymphangioms. Inaugural-Dissertation, München.

[38]) Riecke, Lehrbuch der Haut- und Geschlechtskrankheiten.

Lebenslauf

Ich, Ernst Frisch, wurde geboren am 18. September 1901 in Oberschönbronn i. Mfr. als Sohn des jetzigen Hauptlehrers Karl Frisch in Königshofen i. Mfr. Vom 18. September 1912 bis 15. Juli 1913 besuchte ich das Progymnasium Windsheim, von da bis zur Reifeprüfung, welche ich im April 1921 ablegte, das Gymnasium in Ansbach. Hierauf bezog ich die Universität Erlangen und legte im Sommer 1923 die ärztliche Vorprüfung ab. Dann besuchte ich die Universitäten in München und Rostock und kehrte im Herbst 1924 wieder nach Erlangen zurück, wo ich im Frühjahr 1926 das ärztliche Staatsexamen ablegte.

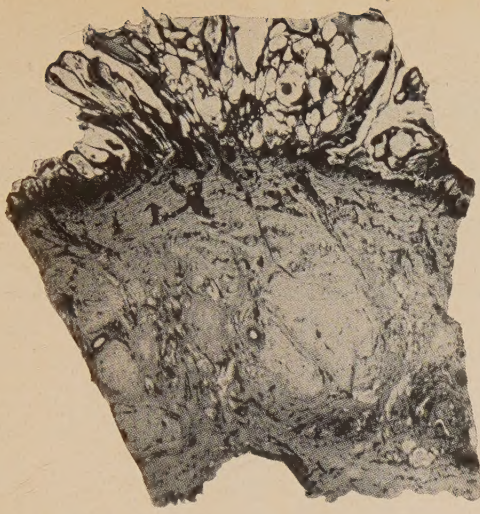

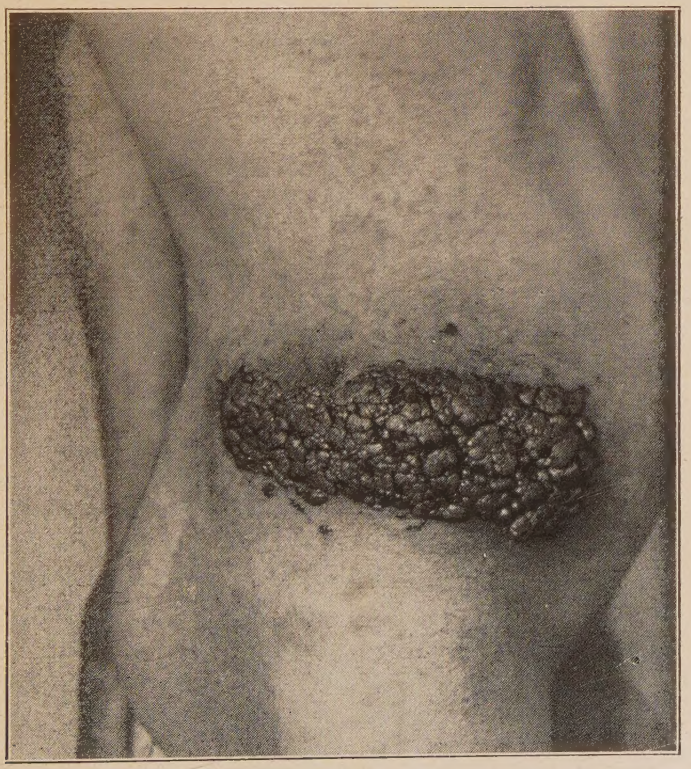

Druck: Buchdruckerei J. Bollmann, Nürnberg-Zirndorf